


федеральное государственное бюджетное образовательное учреждение
высшего образования
"Приволжский исследовательский медицинский университет"
Министерства здравоохранения Российской Федерации



УТВЕРЖДАЮ
Проректор по учебной работе
Е.С. Богомолова

« 19 » 03 2021 г.

РАБОЧАЯ ПРОГРАММА
подготовки кадров высшей квалификации в ординатуре
по специальности 31.08.56 «Нейрохирургия»

Дисциплина: НЕЙРОВИЗУАЛИЗАЦИОННАЯ ДИАГНОСТИКА
Вариативная часть Б1.В.ОД.1
36 часов (1 з.е.)

Рабочая программа разработана в соответствии с ФГОС ВО по специальности 31.08.56 «Нейрохирургия» (уровень подготовки кадров высшей квалификации), утвержденным приказом Министерства образования и науки Российской Федерации от «26» августа 2014 № 1099.

Разработчики рабочей программы:

- 1) Григорьева Вера Наумовна, д.м.н., профессор, заведующий кафедрой нервных болезней
- 2) Авдониная Юлия Дмитриевна, к.м.н., доцент, доцент кафедры нервных болезней

Программа рассмотрена и одобрена на заседании кафедры нервных болезней (протокол от «26» 02 2021 г. № 1)

Заведующий кафедрой

(подпись)

 В.Н. Григорьева

«26» 02 2021 г.

СОГЛАСОВАНО

Заместитель начальника
учебно-методического управления

(подпись)

 Л.В. Ловцова

«19» 03 2021 г.

1. Цель и задачи освоения дисциплины

Целью освоения дисциплины является участие в подготовке квалифицированного врача, обладающего системой универсальных и профессиональных компетенций, способного и готового к использованию современных знаний по лучевой диагностике для самостоятельной профессиональной деятельности в условиях первичной медико-санитарной помощи.

Задачами дисциплины являются:

- Сформировать объем базовых, фундаментальных медицинских знаний, формирующих универсальные и профессиональные компетенции врача, способного успешно решать свои профессиональные задачи по оказанию онкологической медицинской помощи населению в рамках специальности «нейрохирургия».

2. Место дисциплины в структуре образовательной программы

Дисциплина «**Нейровизуализационная диагностика**» относится к вариативной части блока Б1 (индекс Б1.В.ОД.1) образовательной программы подготовки кадров высшей квалификации в ординатуре по специальности 31.08.56 «Нейрохирургия» изучается на 2 курсе обучения.

3. Требования к результатам освоения программы дисциплины (модуля) «Нейровизуализационная диагностика» по формированию компетенций

В результате освоения программы дисциплины (модуля) у ординатора формируются универсальные и профессиональные компетенции.

Универсальная компетенция (УК-1):

- готовность к абстрактному мышлению, анализу, синтезу.

Профессиональная компетенция (ПК-6):

- лечебная деятельность: готовность к применению методов лучевой диагностики (рентгенологического, КТ, МРТ, УЗИ) и интерпретации их результатов.

4. Перечень компетенций и результатов обучения в процессе освоения дисциплины

Компетенция	Результаты освоения дисциплины (знать, уметь, владеть)	Виды занятий	Оценочные средства
УК-1	готовность к абстрактному мышлению, анализу, синтезу		
	Знать: <ul style="list-style-type: none">• физико-технические основы методов лучевой диагностики;• принципы радиационной безопасности и радиационной защиты пациентов и персонала при проведении медицинских рентгенологических исследований Уметь: <ul style="list-style-type: none">• принять решение о наиболее оптимальном методе лучевой диагностики у конкретного больного;• сформулировать показания к лучевому методу обследования (рентгенологическому, КТ, МРТ, УЗИ);• разработать план лучевого обследования пациента с учетом особенностей его состояния, течения	Лекции, семинары, практические занятия, самостоятельная работа	Тестовые задания, опрос, ситуационные задачи, рефераты

1.	Тема 1. Компьютерная томография	2	4	10	4	19	тестовые задания, ситуационные задачи, опрос
2.	Тема 2. Магнитно-резонансная томография. КТ- и МР-ангиография	1	2	8	5	17	тестовые задания, ситуационные задачи, опрос
	ВСЕГО	3	6	18	9	36	

Л- лекции

С – семинары

КПЗ – клинические практические занятия

СР – самостоятельная работа

5.3. Темы лекций:

№ п/п	Наименование тем лекций	Трудоемкость в А.Ч.
1.	Биологическое действие ионизирующих излучений. Действительная и условная радиочувствительность. Вероятностные и детерминированные эффекты облучения.	1
2	Радиационная безопасность	1
4.	Лучевая диагностика травматических повреждений черепа, позвоночника, головного и спинного мозга	1
	ИТОГО (всего – 5 АЧ)	

5.4. Темы семинаров:

№ п/п	Темы семинарских занятий	Трудоемкость в А.Ч.
1	Физико-технические основы рентгенологии, КТ, МРТ, УЗИ Устройство рентгеновской трубки и рентгеновского аппарата. Генерация рентгеновских лучей, их свойства.	0,5
2	Основы радиационной безопасности Принципы радиационной защиты пациентов и персонала при проведении рентгенологических исследований Требования к персоналу рентгенодиагностических кабинетов Понятие дозы. Виды доз. Дозиметрия. Принципы дозиметрии и виды дозиметров.	0,5
3	Методики лучевого исследования черепа, позвоночника, головного и спинного мозга (рентгенологическое исследование (бесконтрастное и с контрастированием)), ангиография, КТ (нативное и с контрастированием, МРТ (нативное и с контрастным усилением), УЗИ)	0,5
4	Нормальная лучевая анатомия черепа, позвоночника, головного и спинного мозга	0,5
5	Лучевая диагностика черепно-мозговой травмы, травматических повреждений позвоночника и спинальной травмы. Определение. Этиология. Патогенез. Клиника. Лучевая диагностика.	0,5

6	Лучевая диагностика аномалий головного и спинного мозга. Определение. Этиология, патогенез аномалий развития головного мозга. Классификация. Возможности лучевых методов в ранней диагностике пороков и аномалий развития головного мозга.	0,5
7	Лучевая диагностика объемных заболеваний черепа, вещества мозга и его оболочек. Определение. Этиология, патогенез. Клиника. Классификация. Диагностика и дифференциальная диагностика. Принципы контрастного усиления при обследовании пациентов с опухолями головного мозга.	0,5
8	Лучевая диагностика сосудистых заболеваний головного мозга. Определение. Классификация. Патогенез. Клиника. Диагностика.	0,5
9	Лучевая диагностика инфекционных заболеваний головного мозга и его оболочек. Определение. Этиология. Патогенез. Клиника. Диагностика.	0,5
10	Лучевая диагностика демиелинизирующих заболеваний ЦНС. Определение. Этиология. Патогенез. Клиника. Диагностика.	0,5
11	Лучевая диагностика дегенеративно-дистрофических заболеваний позвоночника. Определение. Этиология. Патогенез. Клиника. Диагностика.	0,5
12	Лучевая диагностика заболеваний спинного мозга (интра- и экстрamedулярных опухолей, демиелинизирующих заболеваний, сосудистых заболеваний). Определение. Этиология. Патогенез. Клиника. Диагностика.	0,5
ИТОГО (всего - 6 АЧ)		

5.5. Темы практических занятий:

№ п/п	Темы практических занятий	Трудоемкость в А.Ч.
1	Методы и методики рентгенологического исследования. Основы рентгеновского фотопроцесса Построение рентгеновского изображения. Законы скиалогии	1,5
2	Требования к персоналу рентгенодиагностических кабинетов Понятие дозы. Виды доз. Дозиметрия. Принципы дозиметрии и виды дозиметров. Радиационный контроль	1,5
3	Рентгенография черепа в основных и дополнительных обзорных проекциях. Укладки при рентгенографии отдельных костей черепа в специальных проекциях. Рентгенография позвоночника. Линейная рентгеновская томография. Пневмоэнцефалография, вентрикулография, пневмоцистернография, миелография, ангиография. Принципы построения посрезового изображения в КТ и МРТ	1,5
4	Нормальная анатомия и физиология черепа, позвоночника, головного и спинного мозга при различных методах лучевой диагностики	1,5
5	Общая рентгеносемиотика переломов черепа и позвонков. Частная рентгеносемиотика переломов костей свода и основания черепа, позвонков. Клинико-рентгенологические	2

	признаки внутричерепной гематомы. КТ- и МРТ-семиотика ЧМТ, повреждений спинного мозга	
6.	Определение, этиология, патогенез, классификация и лучевая диагностика аномалий развития головного и спинного мозга (Арнольда-Киари, Денди-Уокера, агенезии мозолистого дела, голопрозэнцефалии, порэнцефалии, шизэнцефалии, гидранэнцефалии, гетеротопии, мозговых грыж, акрании, краниостеноза, платибазии, базиллярной импрессии, факоматозов, гидроцефалии)	2
7	Определение, этиология, патогенез, классификация и лучевая диагностика объемных заболеваний черепа, вещества мозга и его оболочек (злокачественных и доброкачественных опухолей, кист)	2
8	Определение, этиология, патогенез, классификация и лучевая диагностика сосудистых заболеваний головного мозга (артериальных аневризм, мальформаций сосудов, каротидного соустья, ишемических инсультов, дисциркуляторных энцефалопатий, вертебробазилярной недостаточности, внутримозговых кровоизлияний)	1,5
9	Определение, этиология, патогенез, классификация и лучевая диагностика инфекционных заболеваний головного мозга и его оболочек (энцефалитов, менингитов, абсцессов, эмпием, паразитарных и грибковых заболеваний, токсоплазмоза)	1,5
10	Определение, этиология, патогенез, классификация и лучевая диагностика демиелинизирующих заболеваний ЦНС	1
11	Определение, этиология, патогенез, классификация и лучевая диагностика дегенеративно-дистрофических заболеваний позвоночника (остеохондроза, грыж межпозвонковых дисков, деформирующего спондилоартроза, деформирующего спондилеза)	1
12	Определение, этиология, патогенез, классификация и лучевая диагностика заболеваний спинного мозга (интра- и экстрамедуллярных опухолей, демиелинизирующих заболеваний, воспалительных заболеваний, сосудистых заболеваний, кист)	1
	ИТОГО (всего - 18 АЧ)	

5.6. Самостоятельная работа по видам:

№ п/п	Темы самостоятельной работы	АЧ
1.	Подготовка к занятию №1. Написание реферата.	1
2.	Подготовка к занятию №2. Написание реферата.	1
3.	Подготовка к занятию №3. Написание реферата.	1
4.	Подготовка к занятию №4. Написание реферата.	1
5.	Подготовка к занятию №5. Написание реферата.	1
6.	Подготовка к занятию №6. Написание реферата.	2
7.	Подготовка к занятию №7. Написание реферата.	2
	ИТОГО (всего - 7 АЧ)	

6. Оценочные средства для текущего и промежуточного контроля

6.1. Виды оценочных средств: тестовые задания, ситуационные задачи, рефераты

6.2. Примеры оценочных средств:

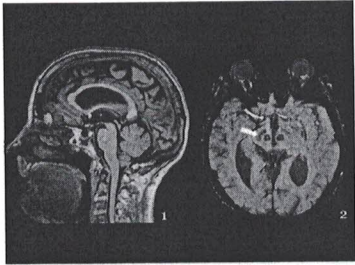
Тестовые задания

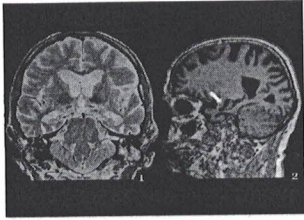
Тестовые задания с вариантом ответа	
1. Плотность воды в единицах Хаунсфилда равна	<ul style="list-style-type: none">а) 0б) -1000в) +1000г) От -60 до -120
2. По МСКТ головного мозга выявлена симметричная кальцификация хвостатого, чечевицеобразного ядер, таламуса и зубчатого ядра. Такая семиотика вызывает подозрение на	<ul style="list-style-type: none">а) Болезнь Фараб) Болезнь Фабрив) Болезнь Вильсона-Коноваловаг) Отравление марганцем.
3. К ранним КТ-признакам ишемического инсульта относится:	<ul style="list-style-type: none">а) Синдром «гиперденсной» средней мозговой артерииб) Демаркация очага ишемиив) Кортикальная гиперденсность в бассейне окклюзированной артерииг) Отрицательный масс-эффект очага некроза
4. Чувствительность МСКТ головного мозга в диагностике субарахноидального кровоизлияния в первые сутки	<ul style="list-style-type: none">а) Приближается к 100%б) Низкаяв) Зависит в наибольшей степени от гематокритаг) Высокая только при конвекситальном кровоизлиянии
5. МРТ-признаком повышенного внутричерепного давления может являться	<ul style="list-style-type: none">а) Расширение подболобочечных пространств зрительных нервовб) Проминирование верхнего контура гипофизав) Вентрикуломегалияг) Гиперостоз черепа
6. При выполнении МРТ пожилому пациенту выявлены микрокровоизлияния в субкортикальных областях. Наиболее вероятное объяснение	<ul style="list-style-type: none">а) Церебральная амилоидная ангиопатияб) Гипертензивная ангиопатияв) Нейросаркоидозг) Каверноматоз головного мозга
7. У пациента с одной стороны – тройничный нерв с коротким ходом в суженной субарахноидальной цистерне, в контакте с верхней мозжечковой артерией. В этой ситуации высок риск	<ul style="list-style-type: none">а) Невралгии тройничного нерваб) Аневризмы верхней мозжечковой артериив) Сдавления отводящего нерва при нормальном внутричерепном давленииг) Ишемии мозжечка
8. Важнейшим признаком менингиомы по МРТ является:	<ul style="list-style-type: none">а) Наличие «дурального хвоста»б) Наличие кальцинатов в структуре опухолив) Неоднородное накопление гадолиния

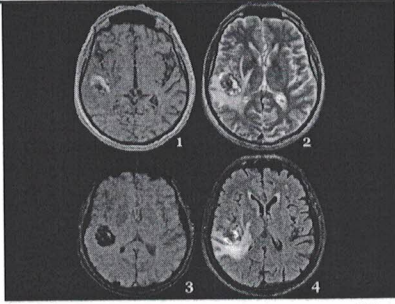
г) Отсутствие питающих опухоль видимых сосудов
9. Очаг демиелинизации – с отёком, ограничением молекулярной диффузии по DWI, накапливает контрастное вещество только в отсроченную фазу контрастирования. Этот очаг:
а) Острый
б) Хронический
в) Типа «чёрная дыра»
г) Очаг сосудистой демиелинизации
10. На уровне шейного отдела позвоночника – МР-признаки шейной миелопатии. Других патологических изменений на данном уровне не просматривается. Необходимо:
а) Выполнить МРТ в положении сгибания головы для исключения болезни Хироямы
б) Выполнить КТ шейного отдела позвоночника для исключения МР-негативных субстратов
в) Выполнить ангиографию сосудов шеи
г) Выполнить рентгенологическое исследование шейного отдела позвоночника с функциональными пробами


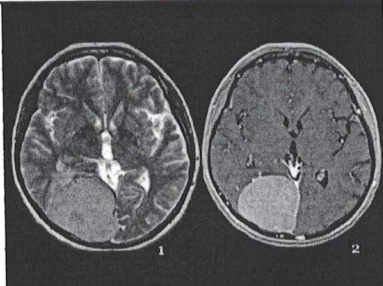
Правильный ответ всегда стоит на первом месте и выделен красным цветом

Ситуационные задания

И	1	ОЗНАКОМЬТЕСЬ С СИТУАЦИЕЙ И ДАЙТЕ РАЗВЕРНУТЫЕ ОТВЕТЫ НА ВОПРОСЫ
У	-	 <p>МРТ головного мозга выполнена женщине 67 лет, у которой отмечается акинетико-ригидный синдром, преимущественно выраженный в левых конечностях, ортостатическая гипотензия.</p>
В	1	Перечислите проиллюстрированные импульсные последовательности и пространственную позицию срезов (аксиальный, сагиттальный, корональный)
Э	-	T1 в сагиттальной плоскости и SWI в аксиальной плоскости
P2	-	Импульсные последовательности и пространственная ориентация срезов названы верно
P1	-	Импульсные последовательности названы верно, пространственная ориентация срезов – неверно, либо верно названа пространственная ориентация срезов, неверно – импульсные последовательности
P0	-	Импульсные последовательности и пространственная ориентация срезов названы неверно
В	2	Перечислите основные патологические признаки, выявленные в ходе магнитно-резонансной томографии, и их патогенетическое обоснование
Э	-	Утрата характерного вида "ласточкиного хвоста" чёрной субстанцией справа Обоснование: дегенерация дофаминергических нейронов чёрной субстанции с отложением железа и/или снижением концентрации нейромеланина
P2	-	Патологические признаки названы верно, обоснованы патогенетически
P1	-	Патологические признаки названы верно, не дано их патогенетическое обоснование
P0	-	Патологические признаки выявлены неверно
В	3	Предположите, какому патологическому состоянию может соответствовать данная нейровизуализационная картина, приведите дифференциальный диагноз
Э		Болезнь Паркинсона Дифференциальный диагноз: болезнь с тельцами Леви

P2		Заключение дано верно, дифференциальный диагноз представлен
P1		Заключение дано верно, дифференциальный диагноз отсутствует
P0		Заклучено дано неверно
B	4	Предложите методы дополнительного инструментального исследования для уточнения диагноза пациента, дайте обоснование применения этих методов
Э		УЗИ чёрной субстанции Обоснование: подтвердить заинтересованность чёрной субстанции справа
P2		Методы дополнительного инструментального исследования приведены верно, дано обоснование их применения
P1		Методы дополнительного инструментального исследования приведены верно, не дано обоснование их применения
P0		Методы дополнительного инструментального исследования приведены неверно
И	2	ОЗНАКОМЬТЕСЬ С СИТУАЦИЕЙ И ДАЙТЕ РАЗВЕРНУТЫЕ ОТВЕТЫ НА ВОПРОСЫ
У	-	 <p>МРТ головного мозга проведена мужчине 70 лет, у которого диагностирована деменция кортикального типа, на первом плане - мнестические нарушения, апрактагнозия и кинестетическая апраксия. Нарастание симптоматики в течение 3 лет, исподволь.</p>
B	1	Перечислите проиллюстрированные импульсные последовательности и пространственную позицию срезов (аксиальный, сагиттальный, коронарный)
Э	-	T2 в корональной плоскости T1 в сагиттальной плоскости
P2	-	Импульсные последовательности и пространственная ориентация срезов названы верно
P1	-	Импульсные последовательности названы верно, пространственная ориентация срезов – неверно, либо верно названа пространственная ориентация срезов, неверно – импульсные последовательности
P0	-	Импульсные последовательности и пространственная ориентация срезов названы неверно
B	2	Перечислите основные патологические признаки, выявленные в ходе магнитно-резонансной томографии, и их патогенетическое обоснование
Э	-	Снижение высоты гиппокампов, заместительное расширение височного рога, атрофия структур медиальной височной доли, височного полюса Обоснование: первичный нейродегенеративный процесс вызывает локальную атрофию с характерным пространственным определением, указательным для определённой нозологии
P2	-	Патологические признаки названы верно, обоснованы патогенетически
P1	-	Патологические признаки названы верно, не дано их патогенетическое обоснование
P0	-	Патологические признаки выявлены неверно
B	3	Предположите, какому патологическому состоянию может соответствовать данная нейровизуализационная картина, приведите дифференциальный диагноз
Э		Болезнь Альцгеймера Дифференциальный диагноз: локальные атрофии височной доли (лобно-височные дегенерации, сенильные таупатии)
P2		Заклучение дано верно, дифференциальный диагноз представлен
P1		Заклучение дано верно, дифференциальный диагноз отсутствует
P0		Заклучено дано неверно
B	4	Предложите возможные методы дополнительного инструментального исследования для уточнения диагноза пациента, дайте обоснование применения этих методов
Э		Некоторую дополнительную информацию дают анализ ликвора на бета-амилоид, тау-белки (общий и гиперфосфорилированный тау), магнитно-резонансная морфометрия, позитронно-эмиссионная томография Обоснование: в настоящее время результаты этих дообследований рассматриваются как биомаркеры болезни Альцгеймера
P2		Методы дополнительного инструментального исследования приведены верно, дано обоснование их применения

P1		Методы дополнительного инструментального исследования приведены верно, не дано обоснование их применения
P0		Методы дополнительного инструментального исследования приведены неверно
И	3	ОЗНАКОМЬТЕСЬ С СИТУАЦИЕЙ И ДАЙТЕ РАЗВЕРНУТЫЕ ОТВЕТЫ НА ВОПРОСЫ
У	-	 <p>МРТ головного мозга проведена женщине 30 лет, в анамнезе – дисмнестические феномены «уже виденного», приступы немотивированной тревоги, фокальные эпилептические приступы с нарушенным осознанием и двигательными автоматизмами.</p>
В	1	Перечислите проиллюстрированные импульсные последовательности и пространственную позицию срезов (аксиальный, сагиттальный, корональный)
Э	-	T1 в аксиальной плоскости T2 в аксиальной плоскости SWI в аксиальной плоскости FLAIR в аксиальной плоскости
P2	-	Импульсные последовательности и пространственная ориентация срезов названы верно
P1	-	Импульсные последовательности названы верно, пространственная ориентация срезов – неверно, либо верно названа пространственная ориентация срезов, неверно – импульсные последовательности
P0	-	Импульсные последовательности и пространственная ориентация срезов названы неверно
В	2	Перечислите основные патологические признаки, выявленные в ходе магнитно-резонансной томографии, и их патогенетическое обоснование
Э	-	Объёмное образование с перифокальным отёком, содержащее полости с дериватами крови на разных стадиях деградации оксигемоглобина Обоснование: гиалинизированные, расширенные тонкостенные капилляры легко тромбируются, разрываются с кровоизлияниями, нарушая перифокальную динамику интерстициальной жидкости
P2	-	Патологические признаки названы верно, обоснованы патогенетически
P1	-	Патологические признаки названы верно, не дано их патогенетическое обоснование
P0	-	Патологические признаки выявлены неверно
В	3	Предположите, какому патологическому состоянию может соответствовать данная нейровизуализационная картина, приведите дифференциальный диагноз
Э		Кавернома правой височной доли Дифференциальный диагноз: артерио-венозная мальформация, внутримозговая гематома
P2		Заключение дано верно, дифференциальный диагноз представлен
P1		Заключение дано верно, дифференциальный диагноз отсутствует
P0		Заключено дано неверно
В	4	Предложите возможные методы дополнительного инструментального исследования для уточнения диагноза пациента, дайте обоснование применения этих методов
Э		Видео-ЭЭГ-мониторинг для подтверждения роли образования как источника гиперсинхронной патологической активности Обоснование: на фоне каверномы источником эпилептической активности может являться, например, пространственно удалённый от неё гиппокамп, либо он вовлекается в процесс вторично. Понимание генеза эпилептической активности необходимо для планирования объёма операции.
P2		Методы дополнительного инструментального исследования приведены верно, дано обоснование их применения
P1		Методы дополнительного инструментального исследования приведены верно, не дано обоснование их применения
P0		Методы дополнительного инструментального исследования приведены неверно
И	4	ОЗНАКОМЬТЕСЬ С СИТУАЦИЕЙ И ДАЙТЕ РАЗВЕРНУТЫЕ ОТВЕТЫ НА ВОПРОСЫ

У	-	 <p>МРТ головного мозга проведена мужчине 60 лет. На протяжении последних 5 лет отмечается тиннитус слева (высокочастотный, узкополосный), субъективно отмечает снижение слуха на левое ухо. В последний год возникла левосторонняя латеропульсия.</p>
В	1	Перечислите проиллюстрированные импульсные последовательности и пространственную позицию срезов (аксиальный, сагиттальный, корональный)
Э	-	T2 в аксиальной плоскости T1 в аксиальной плоскости
P2	-	Импульсные последовательности и пространственная ориентация срезов названы верно
P1	-	Импульсные последовательности названы верно, пространственная ориентация срезов – неверно, либо верно названа пространственная ориентация срезов, неверно – импульсные последовательности
P0	-	Импульсные последовательности и пространственная ориентация срезов названы неверно
В	2	Перечислите основные патологические признаки, выявленные в ходе магнитно-резонансной томографии, и их патогенетическое обоснование
Э	-	Объёмное образование в области мосто-мозжечкового угла, распространяющееся в левый внутренний слуховой проход и сдавливающее проводящие пути средней мозжечковой ножки слева Обоснование: внемозговое инкапсулированное объёмное образование не вызывает выраженной перифокальной реакции, и не прорастает, но оттесняет проводящие пучки, исходя из шванновской оболочки нерва, оно продолжается по ходу нерва во внутренний слуховой проход
P2	-	Патологические признаки названы верно, обоснованы патогенетически
P1	-	Патологические признаки названы верно, не дано их патогенетическое обоснование
P0	-	Патологические признаки выявлены неверно
В	3	Предположите, какому патологическому состоянию может соответствовать данная нейровизуализационная картина, приведите дифференциальный диагноз
Э		Акустикус-невринома слева Дифференциальный диагноз: менингиома мосто-мозжечкового угла слева, холестеатома мосто-мозжечкового угла слева
P2		Заключение дано верно, дифференциальный диагноз представлен
P1		Заключение дано верно, дифференциальный диагноз отсутствует
P0		Заключено дано неверно
В	4	Предложите возможные методы дополнительного инструментального исследования для уточнения диагноза пациента, дайте обоснование применения этих методов
Э		МРТ с контрастным усилением (гадолинием). Обоснование: подтвердить интенсивное, но несколько неравномерное контрастное усиление, характерное для неврином крупных размеров (в отличие от менингиом)
P2		Методы дополнительного инструментального исследования приведены верно, дано обоснование их применения
P1		Методы дополнительного инструментального исследования приведены верно, не дано обоснование их применения
P0		Методы дополнительного инструментального исследования приведены неверно
И	5	ОЗНАКОМЬТЕСЬ С СИТУАЦИЕЙ И ДАЙТЕ РАЗВЕРНУТЫЕ ОТВЕТЫ НА ВОПРОСЫ
У	-	 <p>МРТ головного мозга проведена женщине 67 лет. Клинически – анозогнозия левосторонней</p>

		гомимной гемианопсии.
В	1	Перечислите проиллюстрированные импульсные последовательности и пространственную позицию срезов (аксиальный, сагиттальный, корональный)
Э	-	T2 в аксиальной плоскости T1 с контрастным усилением в аксиальной плоскости
P2	-	Импульсные последовательности и пространственная ориентация срезов названы верно
P1	-	Импульсные последовательности названы верно, пространственная ориентация срезов – неверно, либо верно названа пространственная ориентация срезов, неверно – импульсные последовательности
P0	-	Импульсные последовательности и пространственная ориентация срезов названы неверно
В	2	Перечислите основные патологические признаки, выявленные в ходе магнитно-резонансной томографии, и их патогенетическое обоснование
Э	-	Крупное солидное объемное внутримозговое образование, интенсивно и равномерно накапливающее контрастное вещество с умеренным перифокальным отёком Обоснование: Опухолевый рост внутримозгового образования сопровождается выраженным масс-эффектом на фоне невыраженной перифокальной реакции, так как нет значительного нарушения движения интерстициальной жидкости перифокально. Образование лишено гемато-энцефалического барьера, кроме того – богато васкуляризируется, поэтому интенсивно и гомогенно накапливает контраст.
P2	-	Патологические признаки названы верно, обоснованы патогенетически
P1	-	Патологические признаки названы верно, не дано их патогенетическое обоснование
P0	-	Патологические признаки выявлены неверно
В	3	Предположите, какому патологическому состоянию может соответствовать данная нейровизуализационная картина, приведите дифференциальный диагноз
Э		Менингиома затылочной области справа Дифференциальный диагноз: гемангиоперицитома
P2		Заключение дано верно, дифференциальный диагноз представлен
P1		Заключение дано верно, дифференциальный диагноз отсутствует
P0		Заклучено дано неверно
В	4	Предложите возможные методы дополнительного инструментального исследования для уточнения диагноза пациента, дайте обоснование применения этих методов
Э		Периметрия, фундоскопия Обоснование: уточнить состояние зрительной функции, выраженность внутричерепной гипертензии, исключить анопические дефекты на фоне вторичной атрофии зрительного нерва.
P2		Методы дополнительного инструментального исследования приведены верно, дано обоснование их применения
P1		Методы дополнительного инструментального исследования приведены верно, не дано обоснование их применения
P0		Методы дополнительного инструментального исследования приведены неверно

Темы рефератов

1. Методики лучевого исследования черепа, позвоночника, головного и спинного мозга. Их диагностические возможности.
2. Нормальная рентгеноанатомия свода черепа.
3. Нормальная рентгеноанатомия основания черепа.
4. Нормальная рентгеноанатомия височной кости.
5. Нормальная лучевая анатомия глазницы.
6. Нормальная рентгеноанатомия позвоночника.
7. Нормальная лучевая анатомия головного мозга.
8. Нормальная лучевая анатомия спинного мозга.
9. Лучевая диагностика туберкулеза легких.
10. Лучевая диагностика аномалий черепа.
11. Лучевая диагностика аномалий позвоночника.
12. Лучевая диагностика аномалий головного и спинного мозга.

13. Общая рентгеносемиотика переломов костей черепа и позвоночника.
14. Частная рентгеносемиотика переломов костей свода черепа.
15. Частная рентгеносемиотика переломов костей основания черепа.
16. Частная рентгеносемиотика переломов позвоночника.
17. Лучевая диагностика травматических повреждений головного и спинного мозга.
18. Лучевая диагностика сдавления головного мозга.
19. Лучевая диагностика злокачественных и доброкачественных опухолей свода и основания черепа.
20. Лучевая диагностика супратенториальных опухолей.
21. Лучевая диагностика опухолей хиазмально-селлярной области.
22. Лучевая диагностика опухолей зрительных нервов и зрительного перекреста.
23. Лучевая диагностика опухолей зрительных нервов и зрительного перекреста
24. Лучевая диагностика опухолей дна III желудочка
25. Лучевая диагностика опухолей задних отделов III желудочка и шишковидного тела
26. Лучевая диагностика опухолей боковых желудочков
27. Лучевая диагностика субтенториальных опухолей.
28. Роль контрастного исследования ликворной системы и ангиографии в диагностике опухолей мозга
29. Лучевая диагностика интракраниальных арахноидальных кист
30. Лучевая диагностика опухолей позвонков, интра- и экстрамедуллярных опухолей спинного мозга.
31. Значение кальциноза для диагностики заболеваний головного мозга
32. Лучевая диагностика артериальных аневризм, мальформаций сосудов и картидно-кавернозного соустья
33. Лучевая диагностика ишемических инсультов (инфарктов мозга)
34. Лучевая диагностика дисциркуляторных энцефалопатий, вертебробазилярной недостаточности.
35. Лучевая диагностика внутримозговых кровоизлияний
36. Лучевая диагностика инфекционных заболеваний головного мозга и его оболочек
37. Лучевая диагностика туберкулом головного мозга.
38. Лучевая диагностика демиелинизирующих заболеваний ЦНС.
39. Лучевая диагностика дегенеративно-дистрофических заболеваний позвоночника
40. Лучевая диагностика интра- и экстрамедуллярных опухолей, кист позвоночника.
41. Лучевая диагностика демиелинизирующих воспалительных сосудистых заболеваний спинного мозга.

7. Учебно-методическое и информационное обеспечение дисциплины (печатные, электронные издания, интернет и другие сетевые ресурсы).

7.1. Перечень основной литературы

№ п/п	Наименование согласно библиографическим требованиям	Количество экземпляров	
		На кафедре	В библиотеке
1.	Труфанов, Г. Е. Лучевая диагностика : учебник / [Г. Е. Труфанов и др.] ; под ред. Г. Е. Труфанова. - 3-е изд. ,перераб. и доп. - Москва : ГЭОТАР-Медиа, 2021. - 484 с. - ISBN 978-5-9704-6210-2. - Текст : электронный]. - URL : https://www.studentlibrary.ru/book/ISBN9785970462102.html	Электронный ресурс	
2.	Илясова, Е. Б. Лучевая диагностика : учебное пособие/ Е. Б. Илясова, М. Л. Чехонацкая, В. Н. Приезжева. - 2-е изд. ,перераб. и доп. - Москва : ГЭОТАР-Медиа,	Электронный ресурс	

2021. - 432 с. - ISBN 978-5-9704-5877-8. - Текст : электронный // URL : https://www.rosmedlib.ru/book/ISBN9785970458778.htm 1	
--	--

7.2 Перечень дополнительной литературы

№ п/п	Наименование согласно библиографическим требованиям	Количество экземпляров	
		На кафедре	В библиотеке
1.	Атлас анатомии человека в срезах, КТ- и МРТ-изображениях : пер. с англ. / Г. Эллис, А. Ю. Васильев, Э. К. Диксон [и др.]. - М. : ГЭОТАР-Медиа, 2010. - 288 с. : ил. - ISBN 978-5-9704145-0-7.		2

7.3. Электронные образовательные ресурсы, используемые в процессе преподавания дисциплины:

7.3.1. Внутренняя электронная библиотечная система университета (ВЭБС)

Наименование электронного ресурса	Краткая характеристика (контент)	Условия доступа	Количество пользователей
Внутренняя электронная библиотечная система (ВЭБС) http://nbk.pimunn.net/MegaPro/Web	Труды профессорско-преподавательского состава университета: учебники, учебные пособия, сборники задач, методические пособия, лабораторные работы, монографии, сборники научных трудов, научные статьи, диссертации, авторефераты диссертаций, патенты	С любого компьютера и мобильного устройства по индивидуальному логину и паролю. Режим доступа: http://nbk.pimunn.net/MegaPro/Web	Не ограничено

7.3.2. Электронные образовательные ресурсы, приобретенные ПИМУ

№ пп	Наименование электронного ресурса	Краткая характеристика (контент)	Условия доступа	Количество пользователей
1.	ЭБС «Консультант студента» (Электронная база данных «Консультант студента». База данных «Медицина. Здравоохранение (ВО) и «Медицина. Здравоохранение (СПО)») http://www.studmedlib.ru	Учебная литература, дополнительные материалы (аудио-, видео-, интерактивные материалы, тестовые задания) для высшего медицинского и фармацевтического образования	С любого компьютера и мобильного устройства по индивидуальному логину и паролю (на платформе Электронной библиотеки ПИМУ)	Не ограничено Срок действия: до 31.12.2021
2.	База данных «Консультант врача. Электронная медицинская библиотека» https://www.rosmedlib.ru	Национальные руководства, клинические рекомендации, учебные пособия, монографии, атласы, фармацевтические справочники, аудио- и видеоматериалы, МКБ-10	С любого компьютера и мобильного устройства по индивидуальному логину и паролю (на платформе	Не ограничено Срок действия: до 31.12.2021

		и АТХ	Электронной библиотеки ПИМУ)	
3.	Электронная библиотечная система «Букап» https://www.books-up.ru	Учебная и научная медицинская литература российских издательств, в т.ч. переводы зарубежных изданий. В рамках проекта «Большая медицинская библиотека» доступны издания вузов-участников проекта	С любого компьютера и мобильного устройства по индивидуальному логину и паролю (на платформе Электронной библиотеки ПИМУ); с компьютеров университета. Для чтения доступны издания из раздела «Мои книги».	Не ограничено Срок действия: до 31.05.2022
4.	Образовательная платформа «ЮРАЙТ» https://urait.ru	Коллекция изданий по психологии, этике, конфликтологии	С любого компьютера и мобильного устройства по индивидуальному логину и паролю (на платформе Электронной библиотеки ПИМУ)	Не ограничено Срок действия: до 31.12.2021
5.	Электронные периодические издания в составе базы данных «Научная электронная библиотека eLIBRARY» https://elibrary.ru	Электронные медицинские журналы	С компьютеров университета ; с любого компьютера и мобильного устройства по индивидуальному логину и паролю (после регистрации с компьютеров ПИМУ)	Не ограничено Срок действия: до 31.12.2021
6.	Интегрированная информационно-библиотечная система (ИБС) научно-образовательного медицинского кластера Приволжского федерального округа – «Средневожский»	Электронные копии научных и учебных изданий из фондов библиотек-участников научно-образовательного медицинского кластера ПФО «Средневожский»	Доступ предоставляется по заявке на по индивидуальному логину и паролю с любого компьютера и мобильного устройства	Не ограничено Срок действия: неограничен

	(договор на бесплатной основе)			
7.	Электронная справочно-правовая система «Консультант Плюс» (договор на бесплатной основе) http://www.consultant.ru	Нормативные документы, регламентирующие деятельность медицинских и фармацевтических учреждений	С компьютеров научной библиотеки	Не ограничено Срок действия: неограничен
8.	Национальная электронная библиотека (НЭБ) (договор на бесплатной основе): http://нэб.рф	Электронные копии изданий (в т.ч. научных и учебных) по широкому спектру знаний	Научные и учебные произведения, не переиздававшиеся последние 10 лет – в открытом доступе. Произведения, ограниченные авторским правом, – с компьютеров научной библиотеки.	Не ограничено Срок действия не ограничен (договор пролонгируется каждые 5 (пять) лет).

7.3.3. Ресурсы открытого доступа (указаны основные)

№ п/п	Наименование электронного ресурса	Краткая характеристика (контент)	Условия доступа	Количество пользователей
Отечественные ресурсы				
1.	Федеральная электронная медицинская библиотека (ФЭМБ) http://нэб.рф	Полнотекстовые электронные копии печатных изданий и оригинальные электронные издания по медицине и биологии	С любого компьютера, находящегося в сети Интернет. Режим доступа: http://нэб.рф	Не ограничено
2.	Научная электронная библиотека eLIBRARY.RU https://elibrary.ru	Рефераты и полные тексты научных публикаций, электронные версии российских научных журналов	С любого компьютера, находящегося в сети Интернет. Режим доступа: https://elibrary.ru	Не ограничено
3.	Научная электронная библиотека открытого доступа КиберЛенинка http://cyberleninka.ru	Полные тексты научных статей с аннотациями, публикуемые в научных журналах России и ближнего зарубежья	С любого компьютера, находящегося в сети Интернет. Режим доступа: https://cyberleninka.ru	Не ограничено
Зарубежные ресурсы в рамках Национальной подписки				
1.	Электронная коллекция издательства Springer	Полнотекстовые научные издания (журналы, книги, статьи, научные протоколы, материалы)	С компьютеров университета	Не ограничено Срок

	https://rd.springer.com	конференций)		действия: до 31.12.2021
2.	База данных периодических изданий издательства Wiley www.onlinelibrary.wiley.com	Периодические издания издательства Wiley	С компьютеров университета, с любого компьютера по индивидуальному логину и паролю	Не ограничено Срок действия: до 31.12.2021
3.	Электронная коллекция периодических изданий «Freedom» на платформе Science Direct https://www.sciencedirect.com	Периодические издания издательства «Elsevier»	С компьютеров университета, с любого компьютера по индивидуальному логину и паролю.	Не ограничено Срок действия: до 31.12.2021
4.	База данных Scopus www.scopus.com	Международная реферативная база данных научного цитирования	С компьютеров университета, с любого компьютера по индивидуальному логину и паролю.	Не ограничено Срок действия: до 31.12.2021
5.	База данных Web of Science Core Collection https://www.webofscience.com	Международная реферативная база данных научного цитирования	С компьютеров университета, с любого компьютера по индивидуальному логину и паролю. Режим доступа: https://www.webofscience.com	Не ограничено Срок действия: до 31.12.2021
6.	База данных Questel Orbit https://www.orbit.com	Патентная база данных компании Questel	С компьютеров университета. Режим доступа: https://www.orbit.com	Не ограничено Срок действия: до 31.12.2021

Зарубежные ресурсы открытого доступа (указаны основные)

1.	PubMed https://www.ncbi.nlm.nih.gov/pubmed	Поисковая система Национальной медицинской библиотеки США по базам данных «Medline», «PreMedline»	С любого компьютера и мобильного устройства. Режим доступа: https://www.ncbi.nlm.nih.gov/pubmed	Не ограничено
2.	Directory of Open Access Journals http://www.doaj.org	Директория открытого доступа к полнотекстовой коллекции периодических изданий	С любого компьютера и мобильного устройства. Режим доступа: http://www.doaj.org	Не ограничено
3.	Directory of open access books	Директория открытого доступа к полнотекстовой	С любого компьютера и	Не ограничено

(DOAB) http://www.doabooks.org g	коллекции научных книг	мобильного устройства. Режим доступа: http://www.doabooks.org	
--	------------------------	---	--

8. Материально-техническое обеспечение дисциплины.

8.1. Перечень помещений и оборудования, необходимых для проведения аудиторных занятий по дисциплине.

1. Лекционный зал кафедры неврологии, психиатрии и наркологии ФПКВ
2. Кабинеты № 408, 410 ГБУЗ НО «НОКБ им. Н.А.Семашко»

8.2. Перечень оборудования, необходимого для проведения аудиторных занятий по дисциплине.

1. мультимедиа проектор 1 шт.
2. ПК 3 шт.
3. доски 2 шт.

8.3. Комплект лицензионного и свободно распространяемого программного обеспечения, в том числе отечественного производства

№ п. п.	Программное обеспечение	кол-во лицензий	Тип программного обеспечения	Производитель	Номер в едином реестре российского ПО	№ и дата договора
1	Wtware	100	Операционная система тонких клиентов	Ковалёв Андрей Александрович	1960	2471/05-18 от 28.05.2018
2	МойОфис Стандартный. Лицензия Корпоративная на пользователя для образовательных организаций, без ограничения срока действия, с правом на получение обновлений на 1 год.	220	Офисное приложение	ООО "НОВЫЕ ОБЛАЧНЫЕ ТЕХНОЛОГИИ"	283	без ограничения с правом на получение обновлений на 1 год.
3	LibreOffice		Офисное приложение	The Document Foundation	Свободно распространяемое ПО	

4	Windows 10 Education	700	Операционные системы	Microsoft	Подписка Azure Dev Tools for Teaching	
5	Яндекс.Браузер		Браузер	ООО «ЯНДЕКС»	3722	
6	Подписка на MS Office Pro на 170 ПК для ФГБОУ ВО "ПИМУ" Минздрава России	170	Офисное приложение	Microsoft		23618/НН 10030 ООО "Софтлайн н Трейд" от 04.12.202 0